Zastosowanie trójwymiarowych obrazów USG do mierzenia ludzkich nerek

Application of three-dimensional ultrasound images to measuring human kidneys

Bartłomiej Pyciński, *Politechnika Śląska w Gliwicach, Wydział Inżynierii Biomedycznej*

Abstract

Ultrasonography is usually the first imaging examination that is done in people suffering from a variety of diseases of the abdominal cavity, and the measurements of internal organs often influence the final diagnosis and treatment. However, ultrasound imaging is a technique very subjective, and the results of repeated measurements over time sometimes significantly differs from each other.

This paper describes a semi-automatic method for determining the size and volume of the human kidney based on three-dimensional images taken by matrix transducer. The results (fig. 4) were compared with the values obtained by measuring a "classic" two-dimensional transducer.

Experiments were carried out with a polymer phantom of human abdomen, and the results (tab. 1 and 3) indicate that there are significant differences between the values obtained using both techniques.

Streszczenie

Badanie ultrasonograficzne jest zwykle pierwszym badaniem obrazowym, które wykonywane jest w różnych schorzeniach jamy brzusznej, a pomiary wielkości miąższowych narządów wewnętrznych często wpływają na końcowe rozpoznanie i leczenie. Jednak obrazowanie USG jest techniką bardzo subiektywną, a pomiędzy wynikami wielokrotnie powtarzanych pomiarów zachodzą czasem znaczne różnice.

W artykule opisano półautomatyczną metodę wyznaczania rozmiarów i objętości nerek człowieka opartą o trójwymiarowe obrazy wykonane głowicą matrycową. Wyniki porównano z wartościami otrzymanymi poprzez pomiary „klasyczną" głowicą dwuwymiarową, do których zastosowano wzory pochodzące z literatury radiologicznej.

Eksperymenty przeprowadzono na polimerowym fantomie jamy brzusznej człowieka, a wyniki wskazują, że istnieją znaczące różnice pomiędzy wartościami uzyskanymi za pomocą obu technik.

1. Wstęp

Nerka jest parzystym narządem znajdującym się w przestrzeni zewnątrzotrzewnowej, jej kształt przypomina fasolkę, przeciętna długość wynosi od 9 do 12 cm, szerokość od 5 do 7 cm, a grubość od 3 do 4 cm. Liczne schorzenia przebiegają z powiększeniem lub zmniejszeniem tego narządu. Przykładowo, powiększenie nerki obserwuje się w przebiegu wielotorbielowatości nerek, wodonercza lub zmian guzowatych, natomiast zmniejszenie nerki jest objawem przede wszystkim przewlekłej niewydolności nerek. Pomiary nerek u osób z chorobami nerek mają istotne znaczenie kliniczne, gdyż umożliwiają monitorowanie postępów choroby w czasie [1, 2].

Ultrasonografia jest techniką umożliwiającą wykonanie pomiarów narządów jamy brzusznej w tani, szybki i nieinwazyjny sposób. Obecnie zdecydowana większość badań ultrasonograficznych jamy brzusznej wykonywana jest głowicą planarną sektorową. Głowice trójwymiarowe nie są zbyt rozpowszechnione, jednak można się spodziewać, że w najbliższych latach ich liczba będzie wzrastała.

Celem niniejszej pracy jest porównanie dwóch metod pomiaru objętości nerek: pierwsza głowicą trójwymiarową poprzez segmentację metodą półautomatyczną Live-Wire oraz druga, głowicą sektorową dwuwymiarową wraz z aproksymacją objętości elipsoidą.

2. Segmentacja półautomatyczna obrazu referencyjnego nerek

Za pomocą głowicy sektorowej 3D, pobierając pojedynczy obraz, otrzymuje się wolumin zapisany jako pojedynczy plik DICOM, który zawiera serię przekrojów 2D. Przy pomocy dowolnej przeglądarki plików DICOM możliwe jest oglądanie tych przekrojów bądź ich wizualizowanie przestrzenne.

Do wyznaczania objętości nerek z woluminów trójwymiarowych zastosowano półautomatyczną

metodę, tzw. algorytm Live-Wire. Jest to algorytm wymagający interakcji z użytkownikiem, który zaznacza na obrazie kilka punktów węzłowych, między którymi wyznaczana jest ścieżka. Algorytm ten posiada kilka modyfikacji, wpływających na jego dokładność i złożoność [3, 4].

W celu wyznaczenia krawędzi segmentowanego obiektu obraz traktowany jest jako graf, którego wierzchołkami są piksele obrazu. Graf ten to tzw. mapa kosztów. Wartości wierzchołków grafu zostają wyliczone w oparciu o cechy gradientowe obrazu. Zastosowanymi cechami mogą być na przykład pierwsza pochodna obrazu, laplasjan lub splot obrazu z innym filtrem górnoprzepustowym. W niniejszej pracy wartością każdego wierzchołka jest znormalizowany wynik splotu funkcji z operatorami Sobela estymującymi pochodne kierunkowe wzdłuż wierszy i kolumn.

Z każdego wierzchołka (z wyjątkiem brzegowych) wychodzi 8 krawędzi do najbliższych sąsiadów. Wartościami krawędzi są wartości bezwzględne różnicy między wierzchołkami sąsiadującymi w wierszach lub kolumnach, a w przypadku krawędzi łączącej wierzchołki po przekątnej – powyższa wartość przemnożona przez pierwiastek z dwóch

Następnym krokiem algorytmu jest wyznaczenie najkrótszej ścieżki łączącej dwa wskazane punkty. Realizowane jest to poprzez algorytm Dijkstry znajdowania najkrótszej ścieżki w grafie [5]. Otrzymana ścieżka jest ścieżką o najniższym koszcie, to znaczy, że przebiega ona wzdłuż krawędzi na pierwotnym obrazie.

Wszystkie uzyskane obrysy były sprawdzane pod kątem poprawności i w razie konieczności ręcznie zmodyfikowane tak, by uzyskany wynik był jak najdokładniejszy. Przykładowy wynik segmentacji jednego przekroju przedstawiono na Rys. 2.

3. Pomiar nerki metodą klasyczną

Obliczając objętość nerki przy użyciu głowicy 2D, dokonuje się pomiaru długości (odległość miedzy wierzchołkiem dolnym i górnym), szerokości (odległość między powierzchnią przednią i tylną) i wysokości (odległość pomiędzy brzegiem przyśrodkowym, a bocznym), a następnie aproksymuje się jej kształt elipsoidą [6, 7] w oparciu o powyższe trzy długości. Oprogramowanie aparatów ultrasonograficznych często umożliwia automatyczne wyliczenie objętości, po zaznaczeniu odpowiednich trzech odcinków (Rys. 3) [6].

Wybrana płaszczyzna, na której wylicza się odpowiednie odcinki, jest dobierana bardzo subiektywnie. Również punkty na tej płaszczyźnie są dobierane według uznania ultrasonografisty, stąd powtarzalność wyników pomiarów radiologicznych z reguły jest niewielka [7].

Ze względu na kształt nerki, która nie jest idealną elipsoidą, lecz od strony ujścia moczowodów jest wklęsła, natomiast bieguny są spłaszczone, aproksymacja może dawać wyniki nieco zawyżone lub zaniżone. Ważnym czynnikiem wpływającym na dokładność pomiarów długości jest doświadczenie ultrasonografisty oraz jakość użytej aparatury [2, 6].

4. Wyniki

Badania do niniejszego artykułu były wykonywane na polimerowym fantomie firmy Kyotokagaku [8] (Rys. 1). Jest to fantom przedstawiający model jamy brzusznej człowieka, o przeciętnych wymiarach oraz kształtach narządów wewnętrznych. Fantom ten został stworzony przede wszystkim do celów dydaktycznych, aby móc poprawiać umiejętności manualne podczas badania USG. Struktura wewnętrzna fantomu została wykonana w ten sposób, że zachowane są granice pomiędzy poszczególnymi narządami.

Rys. 1. Fantom IOUSFAN zastosowany do badań
Fig. 1. IOUSFAN phantom used for the research

Obraz każdej nerki fantomu był raz pobierany głowicą matrycową oraz pięć razy głowicą sektorową. Wyniki pomiaru i segmentacji wolumenu 3D został uznany za pomiar referencyjny, gdyż jakość segmentacji była ręcznie weryfikowana. Producent fantomu nie udostępnia informacji dotyczących objętości poszczególnych struktur narzadów wewnętrznych.

W wyniku pomiarów zaobserwowano, że objętości nerek aproksymowane elipsoidą są znacząco mniejsze, niż objętość wyliczona metodą referencyjną (objętość ta dla obu nerek znajduje się poza obszarem wyznaczonym przez 1,96 odchylenia standardowego). Wyniki pomiarów dla nerki lewej i prawej podano odpowiednio w tabelach 1 i 2 oraz 3 i 4.

4.1. Nerka lewa

Tab.1.

Uśredniona aproksymacja objętości nerki lewej

Average approximation of left kidney's volume

Wynik referencyjny [cm^3]	Średni wynik pomiarów [cm^3]	Odchylenie standardowe [cm^3]
174,4	138,88	15,29

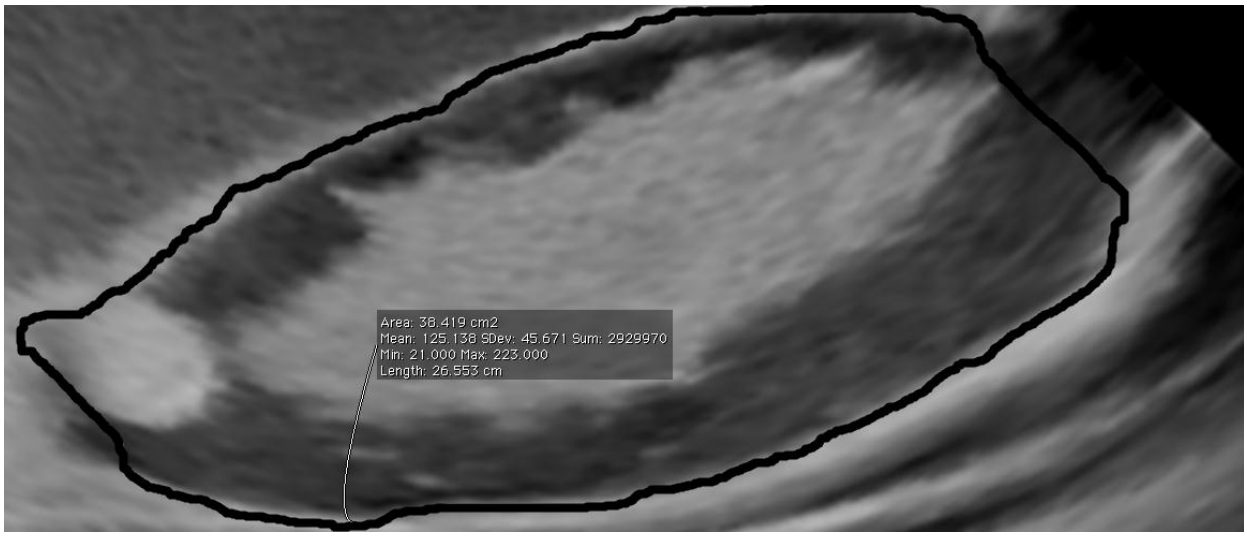

Rys. 2. Obrys przekroju nerki wykonany półautomatyczną metodą live-wire
Fig. 2. Renal contour obtained by semiautomatic live-wire algorithm

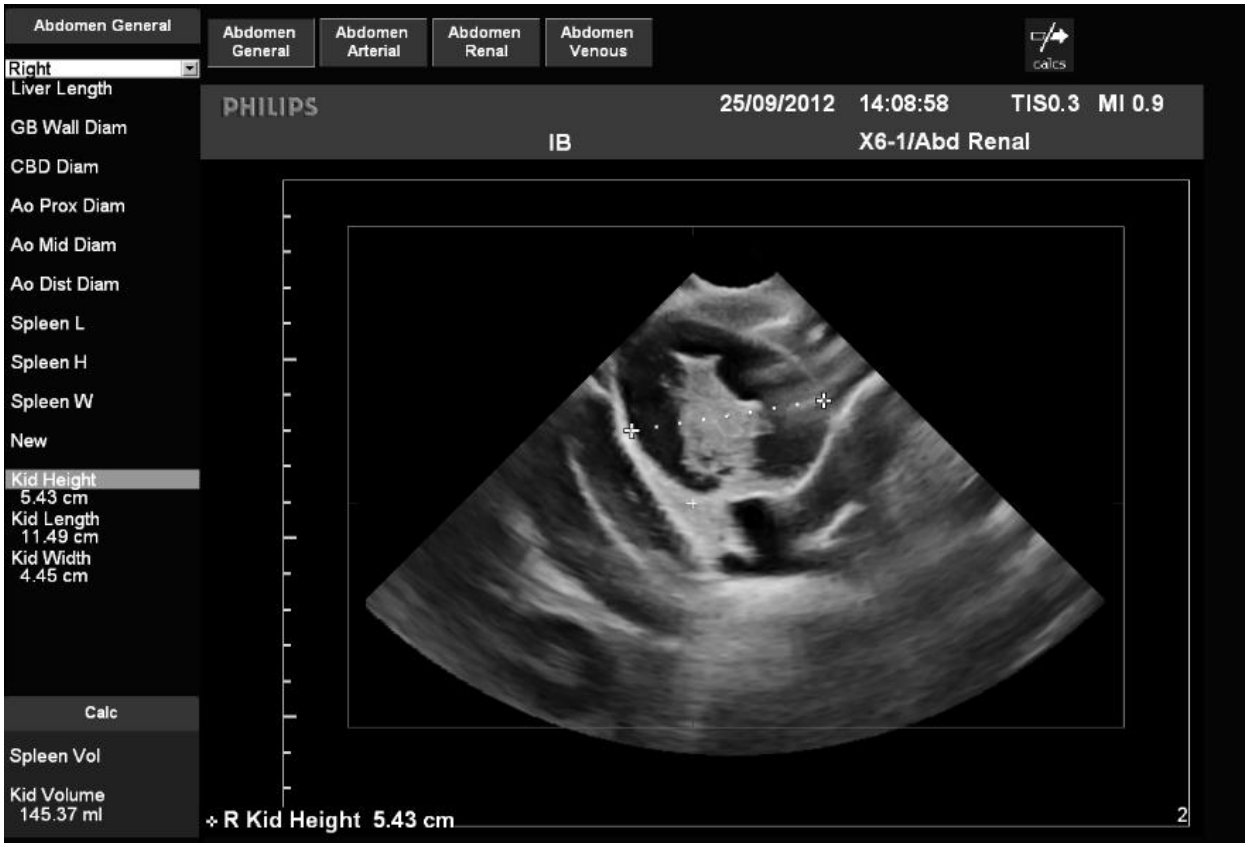

Rys. 3. Okno interfejsu aparatu USG z wynikiem aproksymacji objętości nerki (lewy dolny róg)

Fig. 3. US interface showing the result of kidney volume approximation (bottom left corner)

Tab.2.

Wyniki aproksymacji objętości nerki lewej
The results of approximation of left kidney's volume

lp.	objętość [cm3]	błąd bez-względny [cm^3]	błąd względny [%]
1	118,1	-56,3	-32,3
2	145,4	-29	-16,6
3	140	-34,4	-19,7
4	131,8	-42,6	-24,4
5	159,1	-15,3	-8,8

4.2. Nerka prawa

Tab.3.

Uśredniona aproksymacja objętości nerki prawej
Average approximation of right kidney's volume

Wynik referencyjny [cm^3]	Średni wynik pomiarów [cm^3]	Odchylenie standardowe [cm^3]
172,3	147,22	10,35

Tab.4.

Wyniki aproksymacji objętości nerki prawej
The results of approximation of right kidney's volume

lp.	objętość [cm3]	błąd bez-względny [cm^3]	błąd względny [%]
1	145,1	-29,3	-16,8
2	151,5	-22,9	-13,1
3	142,8	-31,6	-18,1
4	134,5	-39,9	-22,9
5	162,2	-12,2	-7

Na rysunku 4 przedstawiono wynik segmentacji nerki prawej metodą półautomatyczną Live-wire w postaci wizualizacji przestrzennej.

5. Wnioski

Wykonane badania pokazują, że szacowanie objętości nerek poprzez wykonanie trzech pomiarów długości może dawać bardzo niedokładne wyniki. Pomimo faktu, że badanie zostało wykonane tylko na dwóch przypadkach, rozbieżności pomiędzy referencyjnym pomiarem 3D, a aproksymacją elipsoidą są bardzo duże. Niezbędne są dalsze badania na ludziach, które pozwolą stwierdzić, czy nie powinno się zmodyfikować sposobu aproksymacji objętości nerek podczas pomiarów głowicami liniowymi. Wskazane byłoby porównanie obrazów ultrasonograficznych z obrazami tomografii komputerowej i rezonansu magnetycznego.



Rys. 4. Wizualizacja przestrzenna nerki metodą live-wire
Fig. 4. Visualization of renal live-wire segmentation

Literatura

1. Bochenek, A., Reicher, M. (red.): *Anatomia człowieka*, PZWL 2010
2. Szczeklik, A (red.*): Choroby wewnętrzne Stan wiedzy na rok 2011*, Kraków, Medycyna Praktyczna, 2011
3. Mortensen, E. N., and Barrett, W. A.*: Interactive Segmentation with Intelligent Scissors*, Graphical Models and Image Processing, 60 (5) (September 1998)
4. Wieclawek, W., and Pietka, E.: *Fuzzy clustering in Intelligent Scissors*, Computerized Medical Imaging And Graphics, Vol. 36 (5), July 2012
5. Dijkstra, E. W. A: *Note on Two Problems in Connexion with Graphs*, Numerishe Mathematik, 1 (1959)
6. Bates, J.: *Ultrasonografia jamy brzusznej*, wyd. II polskie, red. W. Jakubowski 2012
7. *Philips iU22 Podręcznik użytkownika* Nr 4535 614 46011 wer A, 2010
8. http://www.kyotokagaku.com/

Adres służbowy Autora:

Lek. inż.
Bartłomiej Pyciński
Wydział Inżynierii Biomedycznej
Katedra Informatyki i Aparatury Medycznej
Politechnika Śląska w Gliwicach
ul. Akademicka 16, pok. 831
44-100 Gliwice
tel. 32-237-17-35
email: bartlomiej.pycinski@polsl.pl